

RELATO DE CASO

PLATINOSOMÍASE EM CUXIÚ (*CHIROPOTES SATANAS UTAHICKI*)

Luana Célia Stunitz da SILVA^{1*}, Kléna Sarges Marruaz SILVA²,
Frederico Ozanan Barros MONTEIRO³, José Augusto Pereira Carneiro MUNIZ²,
Paulo Henrique Gomes CASTRO²

RESUMO – No presente trabalho relata-se a ocorrência do *Platynosomum illiciens* em um primata não humano da espécie *Chiropotes satanas utahicki* mantido em cativeiro pelo Centro Nacional de Primatas (CENP) em Ananindeua-PA. O animal foi submetido a uma avaliação clínica, sanguínea, parasitológica e ultrassonográfica nas quais foi constatada a presença de diarreia e discreta inapetência, alterações significativas nas amostras séricas hepáticas, observação de ovos compatíveis com *Platynosomum illiciens* ao exame de sedimentação e a presença de massa vegetativa no interior da vesícula biliar, bem como espessamento e dilatação da parede da mesma. Deste modo, sugere-se a inclusão da platinosomíase como diagnóstico diferencial em casos de doenças hepáticas, principalmente quando aliadas a condições favoráveis como regiões tropicais e recintos em torno de matas nativas, ressaltando-se a importância de se investigar a epidemiologia e a relevância desta enfermidade na conservação e medicina de primatas.

Termos para indexação: alterações hepáticas, *Platynosomum illiciens*, primatas não humanos.

PLATINOSOMIASIS IN CUXIÚ (*CHIROPOTES SATANAS UTAHICKI*)

ABSTRACT – This work reports the occurrence of *Platynosomum illiciens* in a nonhuman *Chiropotes utahicki* primate species held captive by the National Center of Primates (CENP) in Ananindeua-PA. The animal underwent a clinical, blood, parasitological and ultrasound evaluation in which there was presence of diarrhea and discrete lack of appetite, significant changes in the hepatic serum samples, the observation of eggs consistent with the *Platynosomum illiciens* sedimentation exam and the presence of vegetative mass inside the biliary vesicle as well as the dilatation and thickening of its wall. Thus, the inclusion of platinosomiasis as a differential diagnosis in cases of hepatic diseases is suggested, especially when coupled with favorable conditions such as tropical regions and environments around native forests, emphasizing the importance of investigating the epidemiology and the relevance of this disease for the conservation and care of primates.

Index terms: hepatic changes, nonhuman primates, *Platynosomum illiciens*.

¹ Faculdade de Medicina Veterinária e Zootecnia da Universidade de São Paulo (USP), Pós-Graduação em Anatomia dos Animais Domésticos e Silvestres, Av. Prof. Dr. Orlando Marques de Paiva, 87 CEP 05508 270 - Cidade Universitária - São Paulo/SP – Brasil, 11 3091-3016 *Autor para correspondência: luanastunitz@usp.br

² Centro Nacional de Primatas, CENP-SVS/MS, Ananindeua, Pará.

³ Universidade Federal Rural da Amazônia, Instituto de Saúde e Produção Animal, UFRA, Belém, Pará.

INTRODUÇÃO

O Gênero *Platynosomum* é pertencente ao Filo *Plathelminthes*, Classe *Trematoda*, Super-Família *Dicrocoelídea* e Família *Dicrocoelídae* (URQUHART et al., 1998) possuindo diversas espécies descritas e com hospedeiros vertebrados distintos, acomete principalmente os felinos através da espécie *Platynosomum fastosum*, identificada também em indivíduos primatas do Velho Mundo (WARREN et al., 1998). Esses parasitos habitam o sistema biliar de hospedeiros definitivos, como aves e mamíferos, e podem acarretar diversas alterações biliares e hepáticas, caracterizadas como uma enfermidade de cunho tropical que necessita de dois hospedeiros intermediários no seu ciclo. Para outras espécies do *Platynosomum sp.* existem relatos, por exemplo, de *P. illiciens* identificados em aves como galos-da-campina (CARVALHO et al., 2007) e falconiformes (FERRER et al., 2004) e a espécie *P. proxillicens* em cacatua (KASAKOS et al., 1980). No entanto, muitas vezes se apresentam de forma assintomática, dificultando o seu diagnóstico e tornando-se mais um achado de necropsia.

Com relação especificamente aos primatas, tem-se notificação de casos envolvendo *P. amazonensis* em *Callimico goeldii*, *Saguinus nigricollis* (KINGSTON e COSGROVE, 1967) e *Callithrix jacchus* (PORTER, 1972; POTKAY, 1992); *P. marmoseti* e *P. fastosum* em *Saguinus nigricollis* (KINGSTON e COSGROVE, 1967); *P. minutum* acometendo *Saguinus mistax* e *Callithrix geoffroyi* (KIFUNE e UYEMA, 1982).

A platinosomíase ocorre principalmente em regiões tropicais por permitir as condições ideais para o desenvolvimento de seus hospedeiros intermediários, bem como a sobrevivência do gênero *Platynosomum* (AZEVEDO, 2008), apresentando relatos em áreas como a Malásia, Papua Nova

Guiné, Austrália, Havaí, Bahamas, Porto Rico, Cuba, Brasil, Guiana Britânica e Flórida (BARRIGA et al., 1981; GOLDBERG e BURSEY, 2000).

O ciclo dos parasitos do gênero *Platynosomum* ainda não está totalmente elucidado (SALOMÃO et al., 2005), existindo diversas controvérsias quanto ao número exato de hospedeiros intermediários. No entanto, vários autores relataram que, se fazem necessários dois hospedeiros intermediários para a total evolução do parasito, como um caramujo terrestre e, por final, um anfíbio ou lacertílo, como as lagartixas (FOLEY, 1994; SALOMÃO et al., 2005).

Os ovos são eliminados ao ambiente externo juntamente com a bile, nas fezes dos hospedeiros definitivos, apresentando os miracídios, primeiro estágio da fase de desenvolvimento. Quando se completa o primeiro estágio, ocorre penetração ativa, através do tegumento dos primeiros hospedeiros intermediários, aonde haverá uma maturação até esporocistos e de esporocistos de segunda geração, os quais darão origem às cercárias. Estas, por sua vez, abandonam o hospedeiro ativamente, podendo infectar os segundos hospedeiros intermediários por meio de sua ingestão ou por penetração ativa, ocorrendo então a liberação de metacercárias, as quais se encistam nos tecidos desse hospedeiro. Quando mamíferos ou aves ingerem os lacertílios ou anfíbios infectados, as metacercárias são liberadas, migrando até o ducto biliar pela papila duodenal maior onde permanecem até a fase adulta, sendo raramente encontradas no intestino delgado (FOLEY, 1994; LEAL, 2003; SALOMÃO et al., 2005; AZEVEDO, 2008).

No presente trabalho é relatada a ocorrência do *Platynosomum illiciens* em um indivíduo da espécie *Chiropotes satanas utahicki* de cativeiro e são apresentados os aspectos clínicos, parasitológicos, hematológicos, bioquímicos e ultrassonográficos relacionados à parasitose neste primata.

RELATO DO CASO

No período de julho de 2008, um primata não humano da espécie *Chiropotes satanas utahicki* (Cuxiú), fêmea, adulta, cativa do Centro Nacional de Primatas (CENP) na cidade de Ananindeua-PA, apresentou histórico de diarreia e discreta inapetência. O animal foi anestesiado com o protocolo de Cetamina (10mg/kg) associado à Xilazina (0,5mg/kg), por via intramuscular, para avaliação clínica, sanguínea, parasitológica e ultrassonográfica.

Após a contenção química, ao exame físico, observou-se que o animal não apresentava outros sinais dignos de nota. Foi realizada colheita de amostra sanguínea por punção da veia femoral para a realização de hemograma e perfil bioquímico com a determinação da atividade sérica das enzimas hepáticas alanina aminotransferase (ALT), aspartato aminotransferase (AST), fosfatase alcalina (FA) e gama glutamil-transferase (GGT), efetuadas no Instituto Evandro Chagas-Ananindeua. Efetuou-se, ainda, a coleta de amostra fecal por retirada diretamente do reto, que foi imediatamente remetida para o Setor de Laboratório (SELAB) do CENP, onde se realizou os exames: direto, de flutuação

ou Willis-Mollay e o de sedimentação ou Hoffmann.

DISCUSSÃO

Animais apresentando platinosomíase, geralmente demonstram ausência de sinais clínicos (BIELSA e GREINER, 1985). Entretanto, os animais infectados por *Platynosomum* podem exibir outros sinais, tais como: anorexia, letargia, vômitos, icterícia, colangite, colângio-hepatite e obstrução extra-hepática, além de inapetência e diarreia (BARRIGA et al., 1981; SALOMÃO, et al., 2005; AZEVEDO, 2008). O aumento na gravidade sintomatológica acompanha o aumento no número de parasitos presentes no sistema biliar (FOLEY, 1994). No caso relatado, durante a avaliação clínica inicial do animal, foram observadas apenas uma discreta inapetência e diarreia.

As alterações encontradas no exame bioquímico foram significativas como demonstrado na Tabela 1. Entretanto, ressalta-se que não existem valores de referência disponíveis na literatura para a espécie citada, adotando-se, assim, indicadores já descritos para a espécie *Cebus apella* (macaco-prego), para a comparação dos valores bioquímicos e de hemograma.

TABELA 1 - Perfil hematológico e bioquímico de uma fêmea da espécie *Chiropotes satanas utahicki* cativa do Centro Nacional de Primatas (CENP) da cidade de Ananindeua-PA, infectada pelo *Platynosomum illiciens*

Parâmetros	Resultados	Indicadores (a)
Hemácias (x106/uL)	7,27	6
Hemoglobina (g/dL)	16	14-17
Hematócrito (%)	53	45-53
Volume Corpuscular Médio (u3)	72,9	–
Leucócitos Totais (x103/uL)	12,6	5-24
Bastonetes (%)	0	–
Segmentados (%)	71	55
Eosinófilos (%)	3	1,6
Basófilos (%)	0	<1
Linfócitos (%)	22	41
Monócitos (%)	4	1,8

Uréia (mg/dL)	28	13-90
Proteínas Totais (g/dL)	6,8	6,1-10,1
Albumina (g/dL)	4,6	3,4-5,4
Alanina-aminotransferase (UI/L)	119	1-19
Aspartato aminotransferase (UI/L)	219	4-40
Fosfatase alcalina (UI/L)	743	36-293
Gama-glutamiltransferase (UI/L)	297	15-97
Bilirrubina Total (mg/dL)	1,0	0,04-0,81
Amônia (mmol/L)	388	—

(a) Indicadores hematológico e bioquímico para a espécie *Cebus apella* (macaco-prego).

Fonte: Larsson et al., (1997), Pissinati e Verona (2006).

Com relação aos achados hematológicos, a eosinofilia é uma característica presente em casos de infecções parasitárias (GRACZYK, 1997), o que também foi constatado no indivíduo *Chiropotes satanas utahicki* avaliado, acometido por uma significativa carga parasitária.

Em relação à presença de linfopenia, esta ocorrência pode estar associada a um estresse prolongado, justificando a condição do animal deste relato, por sua submissão ao cativeiro.

A observação de uma monocitose pode ser indicativa de uma afecção crônica, bem como de doenças infecciosas específicas e necrose, relacionando-se, provavelmente, às alterações hepáticas acarretadas pela platinosomíase (ALMOSNY e MONTEIRO, 2006).

Nas análises bioquímicas realizadas observou-se, ainda, aumento significativo nos valores de ALT, AST, FA e GGT que podem sugerir a presença de uma possível colestase devido à ocorrência de lesão hepatocítica (CENTER et al., 1986; JOHNSON e SHERDING, 1998).

A elevação significativa na dosagem de amônia pode estar relacionada a uma hepatopatia crônica devido à baixa conversão de amônia em ureia, segundo Almosny e Monteiro (2006).

A taxa elevada da amilase sérica observada pode ser sugestiva de uma

obstrução do ducto pancreático, localizado anatomicamente próximo ao ducto colédoco, ou mesmo pela menor depuração da amilase pelo sangue, uma vez que o sistema fagocítico mononuclear do fígado é a principal via de degradação desta enzima (THRALL, 2007). Com relação à dosagem da creatinina sérica, não se sabe, ao certo, sua total relevância dentro do quadro dessa parasitose, visto que, em gatos infectados experimentalmente com o *Platynosomum spp.*, não foi observada mudanças renais macroscópicas, assim como alterações nos valores de ureia plasmática e no balanço iônico (TAYLOR e PERRI, 1977).

Devido à baixa presença de ovos eliminados pelos parasitos adultos do Gênero *Platynosomum* nas fezes diariamente, faz-se necessário a aplicação de uma técnica de avaliação da concentração para o diagnóstico coproparasitológico, como relatado por Azevedo (2008), o qual referiu que a técnica de sedimentação ou de Hoffman se mostra mais sensível do que o exame de flutuação ou de Willis-Mollay. No presente caso, foi detectado o parasito *Platynosomum illiciens* apenas ao exame de sedimentação, observando-se a presença de ovos de coloração marrom, ovalados, operculados, semelhantes aos observados por Soulsby (1982) e Bielsa e Greiner (1985), permitindo identificá-los como ovos de *Platynosomum illiciens* (Figura 1).

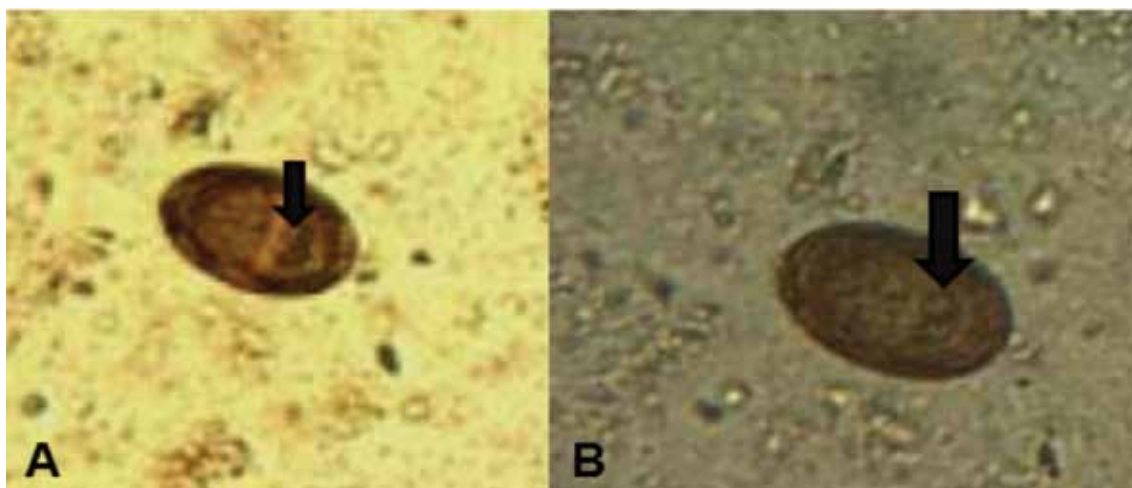


FIGURA 1 - Fotomicrografia evidenciando um ovo de *Platynosomum illiciens* encontrado no exame de sedimentação do espécime de *Chiropotes satanas utahicki*. Notar a presença de miracídio em ambas as fotos (setas pretas). (A) Aumento de 200x. (B) Aumento de 400x.

Além disso, a soma de fatores como a pequena produção de ovos pelo parasito, aliada a uma sintomatologia inespecífica, acarretam em dificuldade no diagnóstico da infecção ocasionada pelo *Platynosomum* spp. em indivíduos vivos, sendo este, um achado mais comum em necropsia (SEETHA e CHENG, 1997).

A presença da parasitose descrita pode ter ocorrido devido à localização geográfica tropical do CENP, que propicia o pleno desenvolvimento do parasito em seus hospedeiros intermediários, aliado ao fato de que a área demarcada do CENP encontra-se em uma grande extensão de floresta primária nativa, com a presença de espaços residenciais ao seu redor, facilitando o ingresso de insetos, lacertílios, bem como anfíbios. Na área demarcada, observou-se ainda o acesso de gatos errantes no período noturno, nas proximidades das gaiolas de permanência dos animais os quais, podem estar contaminados, e funcionando como disseminadores (SILVA et al., 2008). Entretanto, devido aos hábitos alimentares dos primatas de ingestão de pequenos lagartos e anfíbios (AURICCHIO, 1995), permite que este evento funcione

como uma considerável explicação para a ocorrência do parasito.

Como exame complementar para a enfermidade, a ultrassonografia, aliada aos demais exames diagnósticos permitem a avaliação de uma série de anormalidades hepáticas (NEWELL et al., 2001), sendo esta ferramenta considerada como a melhor forma de avaliação do fígado (MAMPRIM, 2004). Contudo, são escassos os trabalhos envolvendo esta técnica imaginológica como forma de diagnóstico para a platinosomíase em animais, principalmente, no que tange à medicina de primatas não humanos. As alterações que puderam ser observadas quando da utilização desta técnica em espécimes afetadas, é a presença de sedimentação na vesícula biliar, alterações no parênquima hepático, o espessamento da parede biliar, a dilatação da vesícula e dos ductos intra e extra-hepáticos bem como a presença do parasito (NORSWORTHY, 2004).

Nos exames ultrassonográficos abdominais utilizou-se um transdutor de 6,6 a 12 MHz, cujas imagens evidenciaram um aumento na ecogenicidade do parênquima hepático, espessamento da parede biliar, dilatação da vesícula e identificação de uma

massa vegetativa de aspecto ecogênico hiperecótico, em diversos cortes na parede da vesícula biliar, e ainda, a presença de

massa no interior da mesma, contrastando com o conteúdo anecótico interno do órgão (Figura 2).

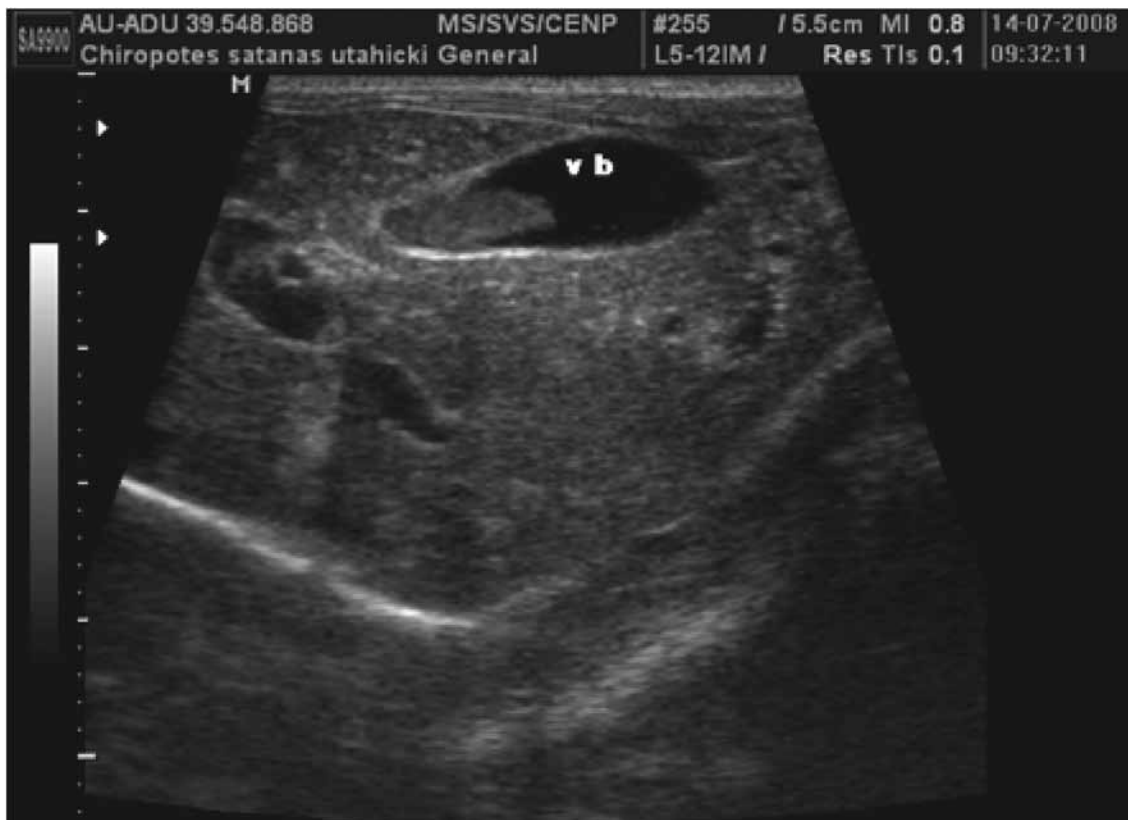

FIGURA 2 - Imagem ultrassonográfica de uma fêmea cuxiú da espécie *Chiropotes satanas utahicki* observando-se espessamento da parede biliar e identificação de uma massa vegetativa de aspecto ecogênico no lúmen da vesícula biliar.

CONSIDERAÇÕES GERAIS

As enfermidades que acometem os animais de vida livre mantidos em cativeiro podem ser ocasionadas por fatores de manejo que facilitem a ocorrência de doenças, ou pela dificuldade de diagnóstico, influenciando a condição de saúde dos animais. Patologias de pequena ocorrência são particularmente difíceis de detectar. De acordo com este relato, torna-se relevante a inclusão do trematódeo do Gênero *Platynosomum* como diagnóstico diferencial em casos de sintomatologia hepática em primatas não humanos mantidos em cativeiro, principalmente quando aliadas às condições favoráveis de desenvolvimento,

como regiões tropicais e recintos localizados próximos de matas nativas. Além de se constituir ferramenta diagnóstica usual, a ultrassonografia é uma técnica relevante na detecção deste tipo de patologia. Ressalta-se, ainda, a importância da investigação epidemiológica e da adoção de medidas que facilitem a determinação dessa enfermidade, no sentido de preservar os primatas não humanos.

AGRADECIMENTOS

Ao Centro Nacional de Primatas (CENP-SVS/MS-PA) e ao Instituto Evandro Chagas-Ananindeua (IEC-SVS/MS-PA).

REFERÊNCIAS BIBLIOGRÁFICAS

- ALMOSNY, N.R.P.; MONTEIRO, A. O. Patologia Clínica. In: CUBAS, Z.S.; SILVA, J.C. R.; CATÃO-DIAS, J.L. **Tratado de Animais Selvagens – Medicina Veterinária**, 1ª ed., São Paulo: Roca, 2006, cap.59, p. 939-965.
- AURICCHIO, P. **Primatas do Brasil**. São Paulo: Terra Brasilis, 1995. 168p.
- AZEVEDO, F.P. Alterações hepatobiliares em gatos domésticos (*Felis catus domesticus*) parasitados por *Platynosomum illiciens* (Braun, 1901) Kossack, 1910 Observados através dos exames radiográficos, ultra-sonográficos e de tomografia computadorizada. 2008. Rio de Janeiro, 62f. Dissertação (Mestrado em Ciências Clínicas) – Faculdade de Medicina Veterinária, Universidade Federal Rural do Rio de Janeiro.
- BARRIGA, O.O.; CAPUTO, C.A.; WEISBRODE, S.E. Liver flukes (*Platynosomum concinnum*) in a Ohio cat. **Journal of the American Veterinary Medical Association**, Schaumburg, v. 179, n. 9, p. 901-903, 1981.
- BIELSA, L.M.; GREINER, E.C. Liver Flukes (*Platynosomum concinnum*) in cats. **Journal of the American Animal Hospital Association**, Denver, v. 21, n. 2, p. 269-274, 1985.
- CARVALHO, A.R.; SOUZA-LIMA, S.; DAEMON, E. et al. Aspectos quantitativos e morfológicos das intrapopulações de *Platynosomum illiciens* (Trematoda: *Dicrocoeliidae*) em *Paroaria dominicana* (Passeriformes: *Emberizidae*) do estado da Bahia, Brasil. **Revista Brasileira de Parasitologia Veterinária**, Jaboticabal, v. 16, n. 4, p. 181-185, 2007.
- CENTER, S.A.; BALDWIN, B.H.; DILLINGHAM, S. et al. Diagnostic value of serum gamma-glutamyl transferase and alkaline phosphatase activities in hepatobiliary disease in the cat. **Journal of the American Veterinary Medical Association**, Schaumburg, v. 188, n. 5, p. 507-510, 1986.
- FERRER, D.; MOLINA, R.; ADELANTADO, C. et al. Helminths isolated from the digestive tract of diurnal raptors in Catalonia, Spain. **The Veterinary Record**, London, v. 154, p. 17-20, 2004.
- FOLEY, R.H. *Platynosomum concinnum* infection in cats. **Compendium on Continuing Education for the Practicing Veterinarian**, Yardley, v. 16, n. 10, p. 1271-1277, 1994.
- GRACZYK, T.K. Immunobiology of trematodes in vertebrate hosts. In: FRIED, B.; GRACZYK, T. K. **Advances in trematode biology**. Boca Raton: CRC Press, 1997, p.383-343.
- GOLDBERG, S.R.; BURSEY, C.R. Transport of Helminths to Hawaii via the Brown Anole, *Anolis Sagrei* (*Polychrotidae*). **The Journal of Parasitology**, Lawrence, v. 86, n. 4, p. 750-755, 2000.
- JOHNSON, S.E.; SHERDING, R.G. Hepatopaties e doenças do trato biliar. In: BIRCHARD, S. J.; SHERDING, R. G. **Manual Saunders de clínica de pequenos animais**. 2ª ed., São Paulo: Roca, 1998, p. 812-856.
- KASAKOS, K.R.; DHILLON, A.S.; WINTERFIELD, R.W. et al. Fatal Hepatic Trematodiasis in Cockatoos due to *Platynosomum proxillicens*. **Avian Diseases**, Arizona, v. 24, n. 3, p. 788-793, 1980.
- KIFUNE, T.; UYEMA, N. Report of Fukuoka University Scientific Expedition to Peru- Part 3. Taxonomical studies on trematodes from marsupials and rodents with records of two crabs. **Medical Bulletin of Fukuoka University**, Fukuoka, v. 9, p. 241-256, 1982.
- KINGSTON, N.; COSGROVE, G.E. Two new species of *Platynosomum* (Trematoda: *Dicrocoeliidae*) from South American monkeys. **Proceedings of the Helminthological Society of Washington**, Washington, v. 34, p. 147-151, 1967.
- LARSSON, M.H.M.A.; LUCAS, S.R.R.; MIRANDOLA, R.M.S. et al. Valores de referência das provas de funções hepática, renal e de alguns eletrólitos em *Cebus apella*, anestesiados com Cetamina. **Revista Ciência Rural**, Santa Maria, v. 27, n. 2, p. 257-262, 1997.
- LEAL, P.D.S. **Diagnóstico da Infecção por *Platynosomum fastosum* (Braun, 1901) Kossack, 1910 (Trematoda: *Dicrocoeliidae*) em gatos domésticos (*Felis catus L.*)**. 2003. Rio de Janeiro, 31f. Dissertação (Mestrado em Parasitologia) – Faculdade de Medicina Veterinária, Universidade Federal Rural do Rio de Janeiro.

- MAMPRIM, M.J. Fígado e Vesícula biliar. In: CARVALHO, C. F. **Ultra-sonografia em Pequenos Animais**. São Paulo: Roca, 2004, cap.6, p.51-73.
- NEWELL, S.M.; GRAHAM, J.P.; ROBERTS, G.D. et al Quantitative hepatobiliary scintigraphy in normal cats and in with experimental cholangiohepatitis. **Veterinary Radiology & Ultrasound**, Raleigh, v. 42, n. 1, p. 70-76, 2001.
- NORSWORTHY, G.D. Fascíolas hepáticas, biliares e pancreáticas. In: NORSWORTHY, G. D.; CRYSTAL, M.A.; GRACE, S.F. e TILLEY, L.P. **O paciente felino – tópicos essenciais de diagnóstico e tratamento**. 2ª ed., São Paulo: Manole, 2004, p. 373-375.
- PISSINATI, A.; VERONA, C.E.S. Primates – Primatas do Novo Mundo (Sagüi, Macaco prego, Macaco-aranha, Bugio). In: CUBAS, Z.S.; SILVA, J.C.R.; CATÃO-DIAS, J.L. **Tratado de Animais Selvagens – Medicina Veterinária**. 1ª ed., São Paulo: Roca, 2006, cap. 24, p. 358-377.
- PORTER, J.A. Parasites of marmosets. **Laboratory Animal Science**, Memphis, v. 22, p. 502- 503, 1972.
- POTKAY, S. Diseases of *Callitrichidae*: a review. **Journal of Medical Primatology**, Malden, v. 21, p. 189-236, 1992.
- SALOMÃO, M.; SOUZA-DANTAS, L.M.; MENDES-DE-ALMEIDA, F. et al. Ultrasonography in hepatobiliary evaluation of domestic cats (*Felis catus*, L., 1758) infected by *Platynosomum Looss*, 1907. **International Journal Applied Residence Veterinary Medicine**, Apopka, v. 3, p. 271-279, 2005.
- SEETHA, D.Y.; CHENG, N.A.B.Y. Cholangiohepatitis associated with liver fluke, *Platynosomum concinnum*, infection in a cat. In: Veterinary Association Malaysia Scientific Congress, 1997. Penang. **Anais...** Penang: 1997. v. 1, p. 116-118.
- SILVA, K.S.M.; PEREIRA, W.L.A.; MONTEIRO, F.O.B. et al. Infection by *Platynosomum illiciens* in *Chiropotes utahicki* in captivity. Association of Primate Veterinarians (APV), **36th Annual APV Workshop**, Indianapolis, November, 2008.
- SOULSBY, E.J.L. **Parasitologia y enfermedades parasitarias**. México: Interamericana, 1982, 823p.
- TAYLOR, D.; PERRI, S.F. Experimental infection of cats with the liver fluke *Platynosomum concinnum*. **American Journal of Veterinary Research**, Schaumburg, v. 38, n. 1, p. 51-54, 1977.
- THRALL, M.A. **Hematologia e Bioquímica Clínica Veterinária**. 1ª ed., São Paulo: Roca, 2007. 592p
- URQUHART, G.M.; ARMOUR, J.; DUNCAN, J.L. et al. **Parasitologia Veterinária**, 2ª ed., São Paulo: Guanabara Koogan, 1998, 273p.
- WARREN, K.S.; SWAN, R.A.; HOBBS, R.P. et al. *Platynosomum fastosum* in *Ex-captive Orangutans* from Indonesia. **Journal of Wildlife Diseases**, Lawrence, v. 34, n. 3, p. 644-646, 1998.